

Пацієнт: _____

Лікар-стоматолог: _____

Стоматологічна клініка _____

2D ДОСЛІДЖЕННЯ

Панорамна томографія (ортопантомографія)

Прицільна рентгенографія



Рентгенографія СНЩС (відкритий - закритий рот)

Телерентгенографія:

в прямій проекції

в боковій проекції

3D ДОСЛІДЖЕННЯ

Комп'ютерна томографія:

КТ додаткових пазух

Верхньої та нижньої щелепи

Верхньої щелепи

Нижньої щелепи

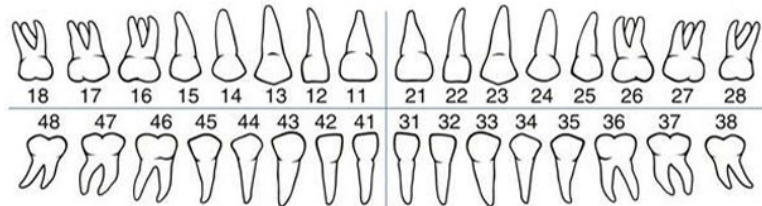
Верхньої щелепи та навклоносових пазух

СНЩС закритий рот відкритий/закритий рот

Сегмент:

4 см x 4 см

4 см x 8 см



Мета дослідження: _____
